

| |
|--------------------------|
| Место для баллов: |
|--------------------------|

| |
|-------------|
| Код: |
|-------------|

КАБИНЕТ № 1 ФИЗИОЛОГИЯ ЧЕЛОВЕКА
(30 баллов)

Продолжительность выполнения задания – 90 минут

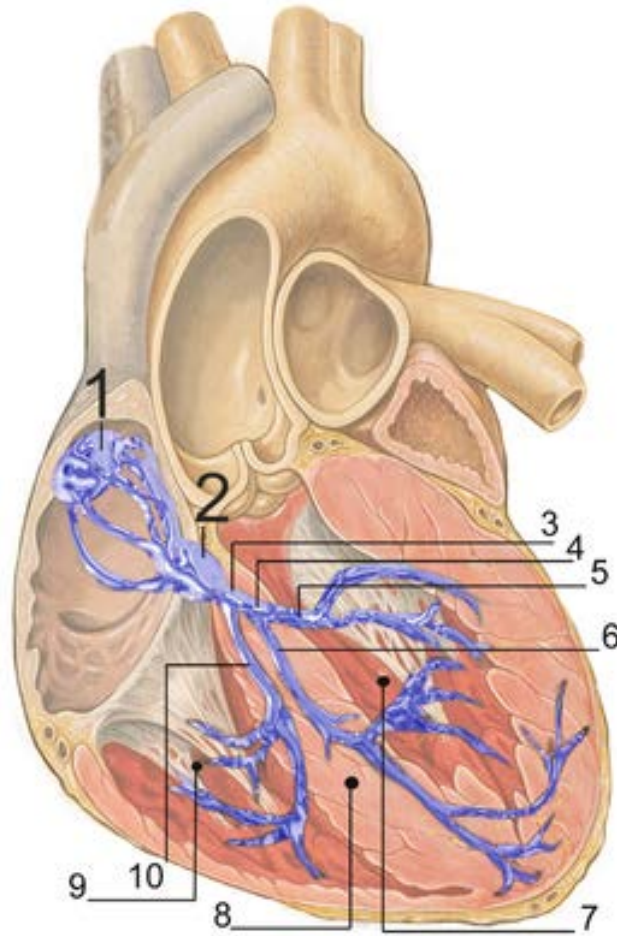
Анализ электрокардиограмм

Сегодня вам предстоит использовать ваши знания для анализа результатов применения самой распространенной электрофизиологической методики – электрокардиографии.

Перед выполнением заданий убедитесь, что на Вашем рабочем столе имеются: линейка, калькулятор.

Задание 1 (1,5 балла).

1. Для начала вспомним строение проводящей системы сердца, работа которой и регистрируется при электрокардиографии. На рисунке ниже представлена схема строения проводящей системы сердца. Назовите её основные элементы, обозначенные на рисунке (0,5 балла):



7 – Левый желудочек

8 – Межжелудочковая перегородка

9 – Правый желудочек

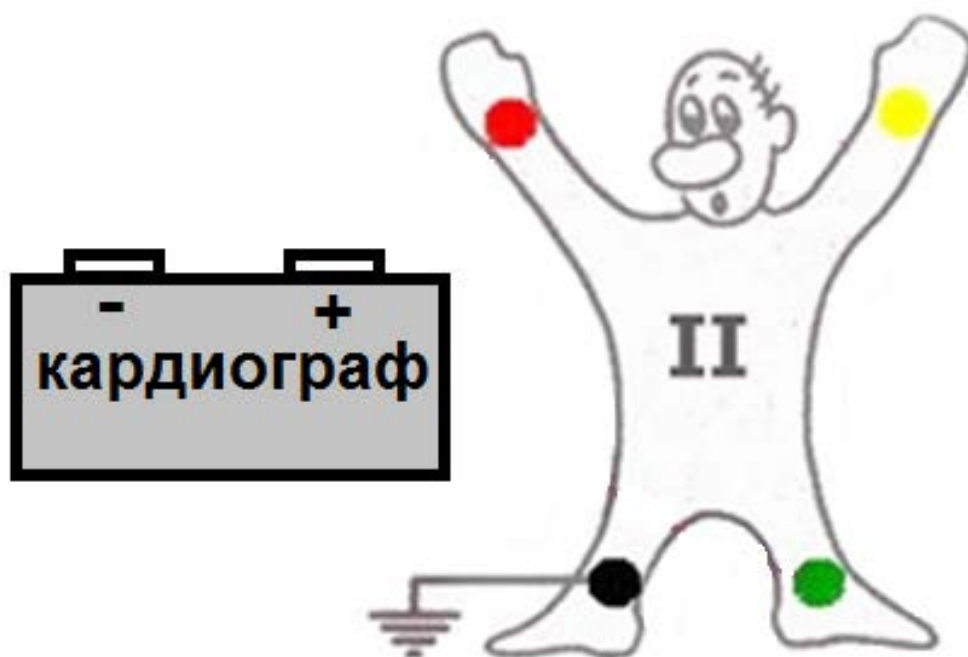
2. Асистолия обычно определяется на ЭКГ длинной изолинией (и долгим пронзительным звуком кардиомонитора). При каком патологическом процессе сигнал ЭКГ не будет представлять собой прямую линию при практически полном отсутствии механической активности сердца? (1 балл)

Задание 2 (3 балла).

1. В клинической электрокардиографии для регистрации активности

сердца обычно используется 12 отведений. Отведения – это связи между парой электродов, которые регистрируют разность потенциалов на различных участках тела. 3 электрода крепятся к конечностям и ещё 6 – к поверхности грудной клетки. Еще один электрод – черный, всегда одевается на правую ногу, заземляя тело человека во избежание электромагнитных помех.

На рисунке ниже подключите два электрода кардиографа (проведите линии от выходов «+» и «-») к двум из трех свободных конечностей добровольца так, чтобы зарегистрировать ЭКГ во втором отведении (II). Объясните, почему стоит выбрать второе отведение, если есть возможность записать только одно из 12 стандартных отведений? (1 балл)



2. Распространение волны возбуждения по миокарду в ходе сердечного цикла приводит к изменению потенциалов на различных участках тела, что выражается в появлении на ЭКГ зубцов P, Q, R, S, T. Каким процессам соответствуют зубцы P, R и S? (1 балл)

3. Почему во втором отведении, которое вы подключили к добровольцу, зубец S направлен вниз, а P и R вверх? (1 балл)

Задание 3 (11,5 баллов)

1. Ниже на рисунках представлены результаты проведения электрокардиографии у разных людей в покое (ЭКГ №1-3). Вам необходимо проанализировать данные на электрокардиограммах и заполнить таблицу. Для выполнения задания вы можете использовать линейку и калькулятор. На всех ЭКГ минимальное деление составляет 0,04 с. Длительность процессов определяйте по второму сердечному циклу в первом или втором отведении с точность до сотых. Частоту сердечных сокращений округлите до целых. (8 баллов)

| № | Показатель | ЭКГ №1 | ЭКГ №2 | ЭКГ №3 |
|---|---|--------|--------|--------|
| 1 | Средняя частота сердечных сокращений (ударов /минуту) | | | |
| 2 | Длительность сердечного цикла (с) | | | |
| 3 | Длительность электрической систолы (с) | | | |
| 4 | Длительность электрической диастолы (с) | | | |
| 5 | Длительность электрической систолы предсердий (с) | | | |
| 6 | Длительность электрической систолы желудочков (с) | | | |

2. Как вы думаете, совпадает ли длительность электрических систол и диастолы с механическими? Почему так происходит? (0,5 балла)

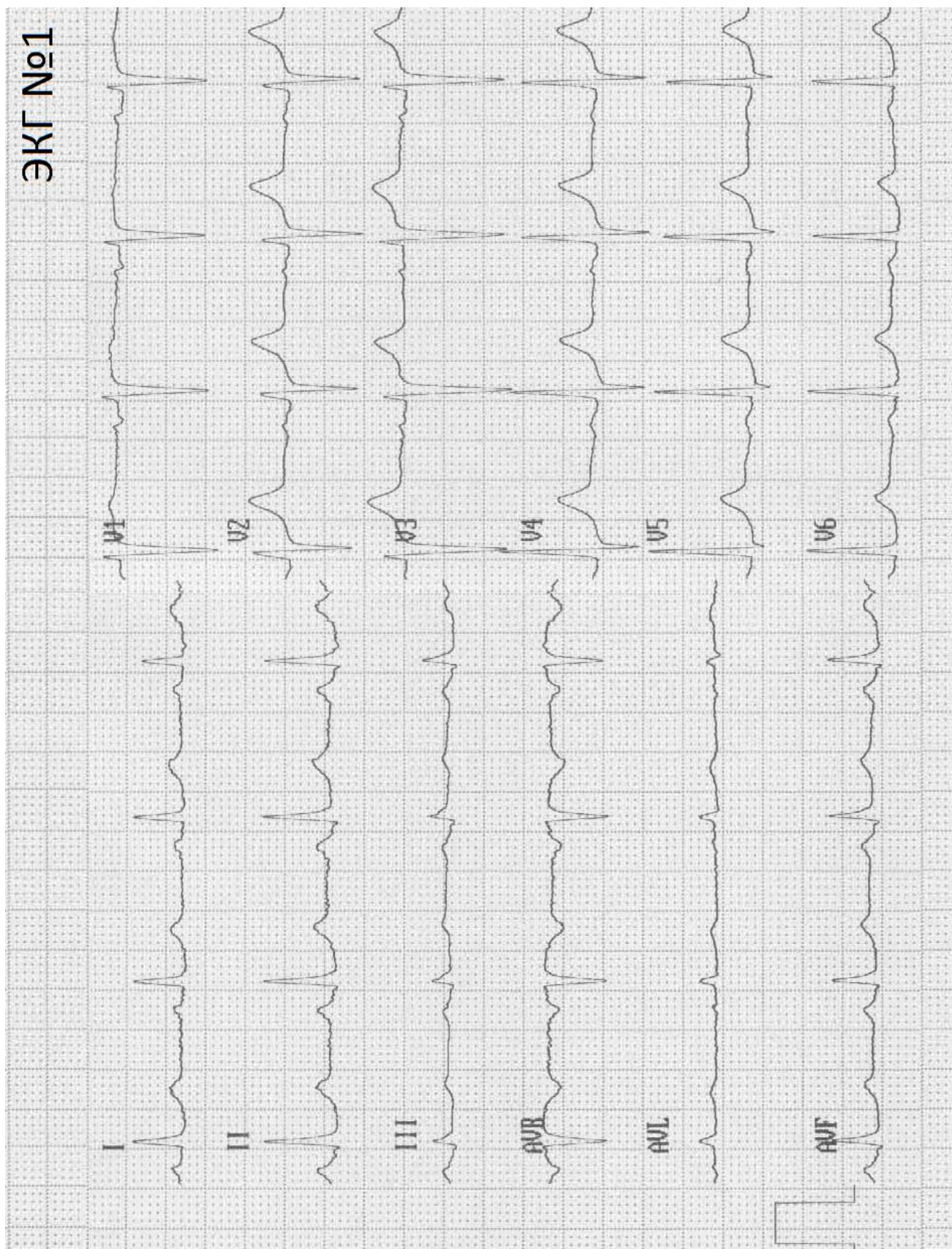
3. Как вы охарактеризуете синусовый ритм (частоту активации синоатриального узла) в проанализированных вами ЭКГ? Подчеркните номер ЭКГ, которая принадлежит обследуемому с заключением «подозрение на синдром слабости синусового узла I стадии». **(1,5 балла)**

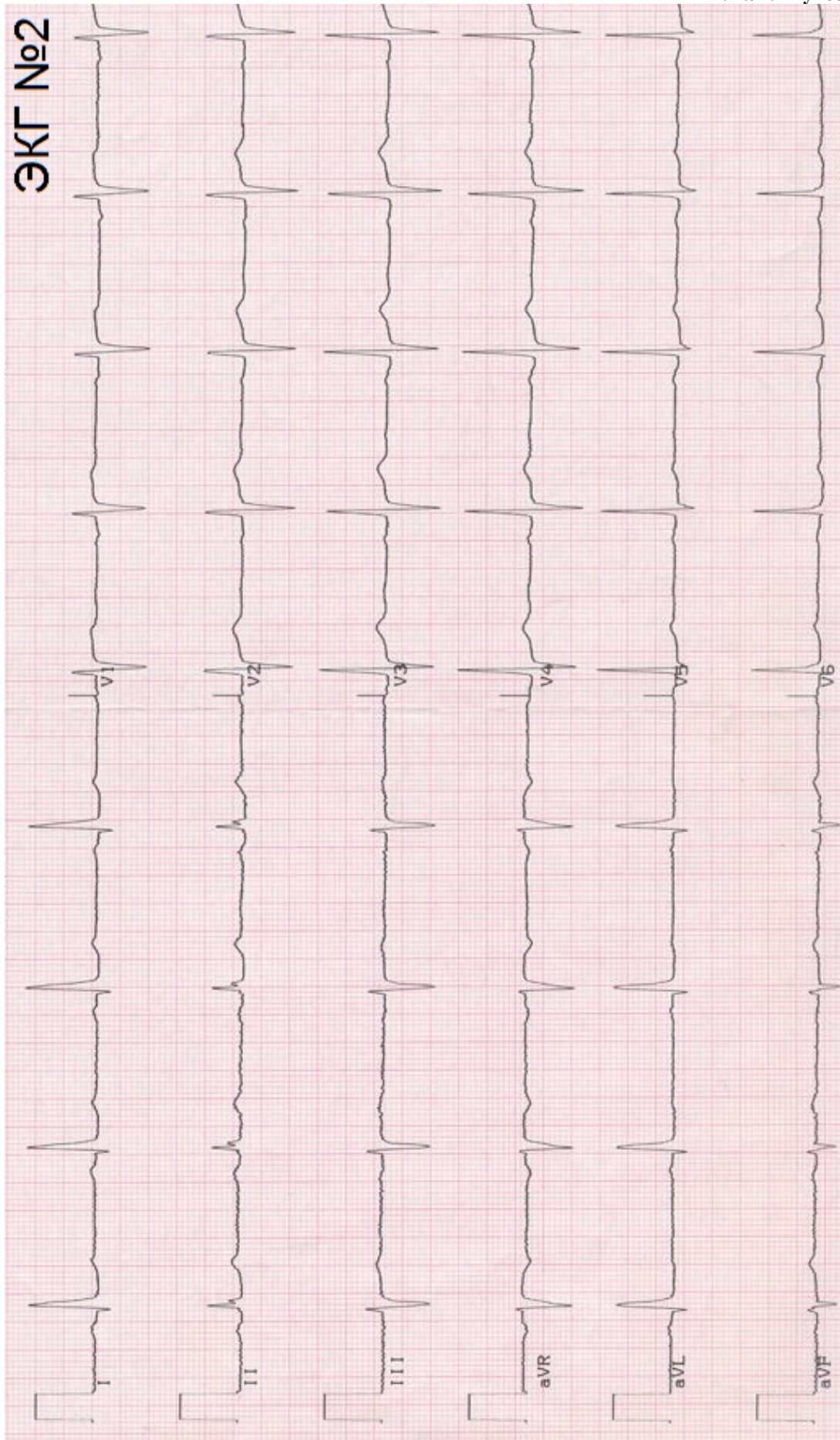
ЭКГ № 1 – _____

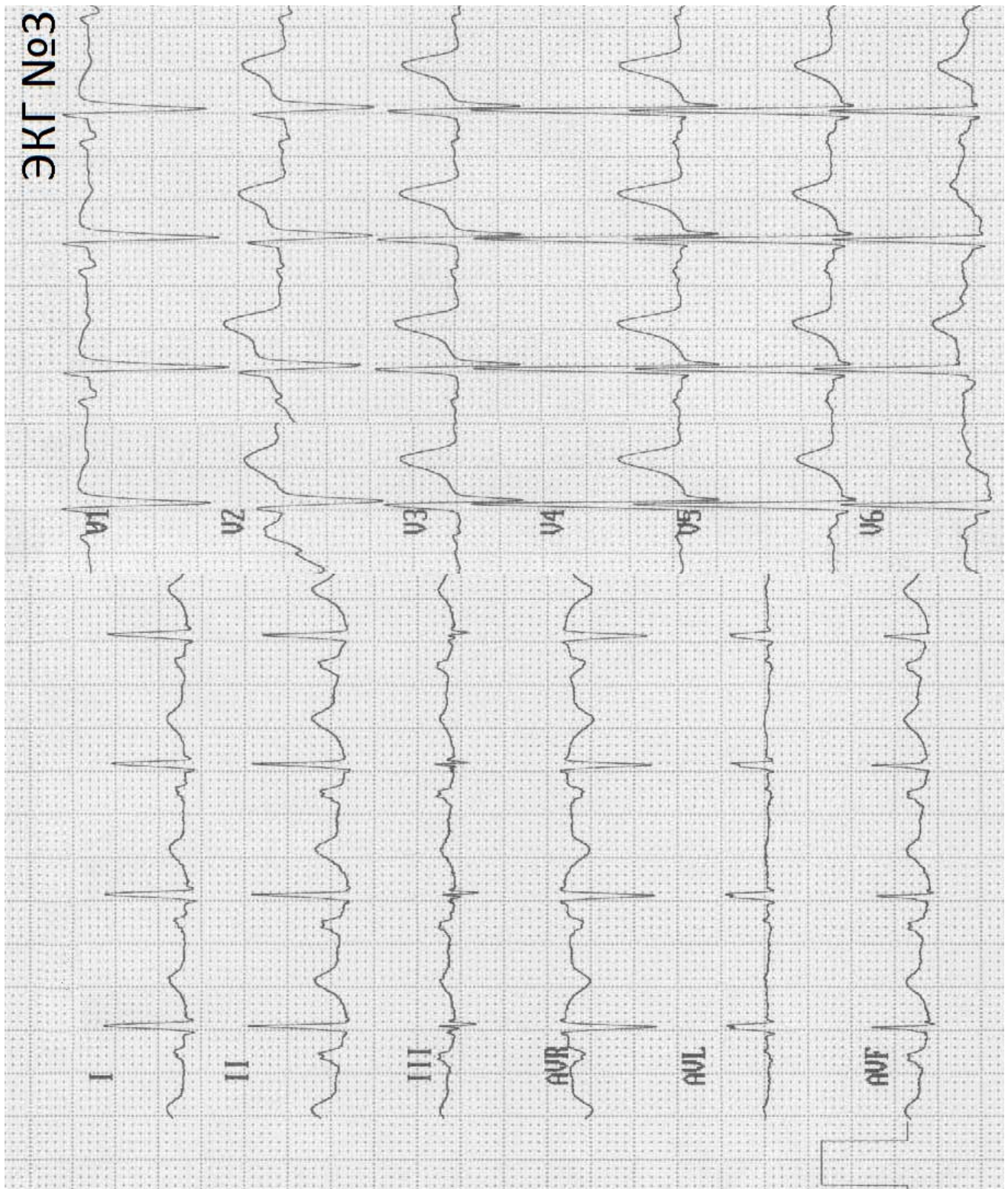
ЭКГ № 2 – _____

ЭКГ № 3 – _____

4. Проанализируйте ваши результаты по ЭКГ №1 и №2. Какой интервал изменяется в наибольшей степени при изменении частоты сердечных сокращений? Ответ обозначьте символами зубцов, которые ограничивают интервал. **(0,5 балла)**







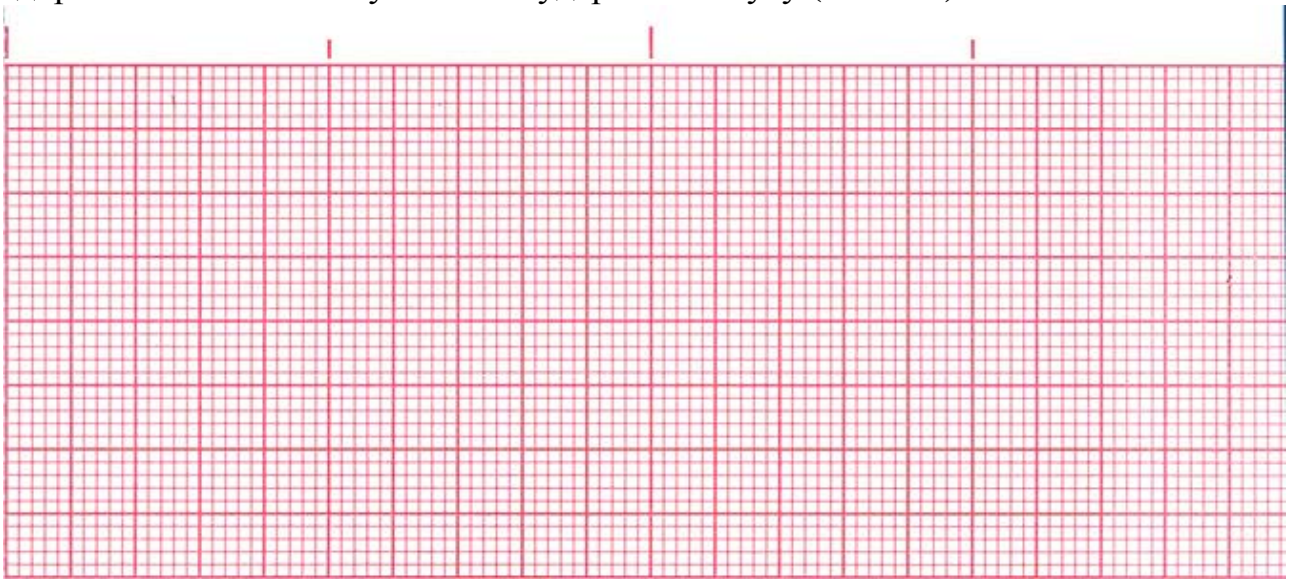
5. У пациента №2 была диагностирована атриовентрикулярная блокада I степени. Как вы считаете, по какому показателю был поставлен такой диагноз? Почему этот показатель имеет в данном случае ключевое значение? (1 балл)

Задание 4 (11 баллов).

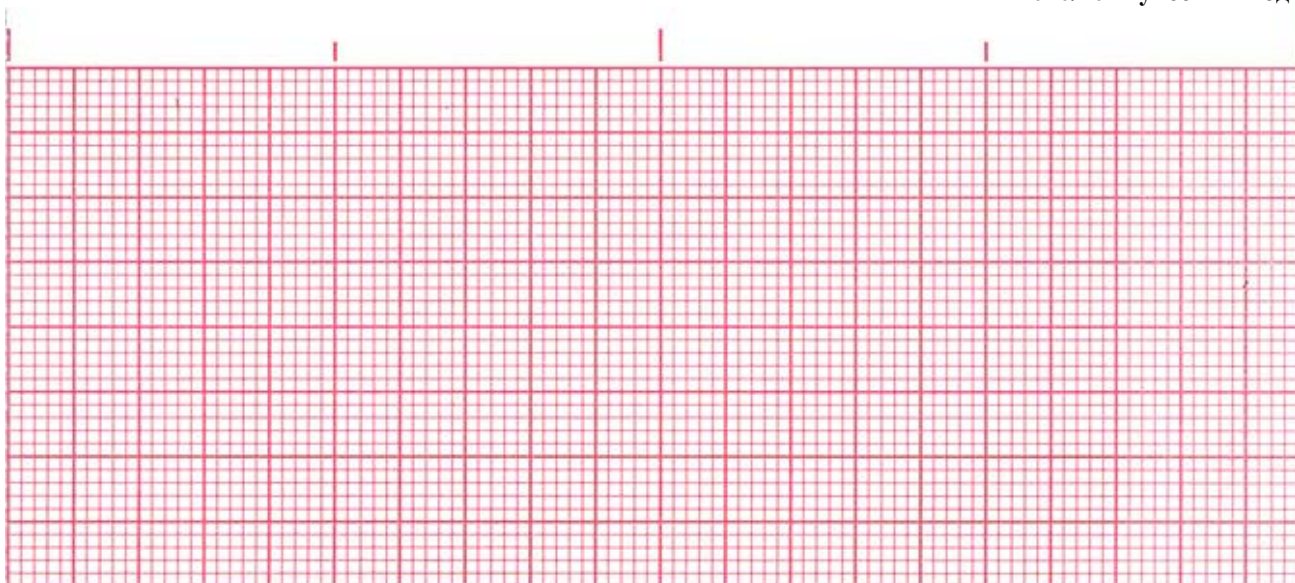
Для следующих трёх подзаданий используйте следующие условия:

- участок кардиограммы, который вы изображаете, должен включать 3 сердечных цикла во втором отведении в покое;
- масштаб: 1 деление – 0,04 с;
- амплитуды зубцов от изолинии: P – 1,5-2 деления; Q – 1 деление; R – 14-16 делений; S – 1-2 деления; T – 2-3 деления.


1. На ленте ниже вам необходимо изобразить сигнал электрокардиограммы у здорового человека с пульсом 60 ударов в минуту (3 балла)



2. Ниже изобразите, как бы выглядел такой участок ЭКГ в случае единичной нижнепредсердной экстрасистолы без изменения общей частоты сердцебиений. (4,5 балла)

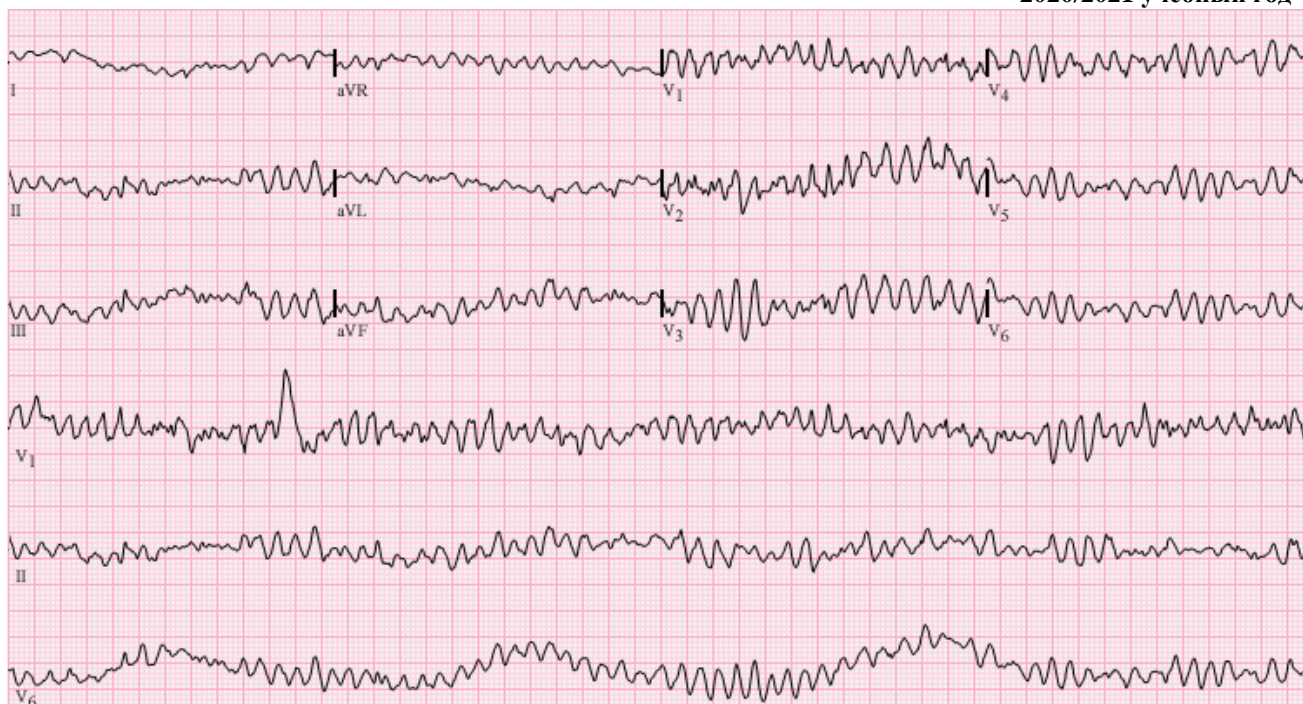

3. На последней ленте изобразите участок кардиограммы в случае эпизода полной блокады проведения возбуждения из синусо-предсердного узла в предсердия. *(3,5 балла)*

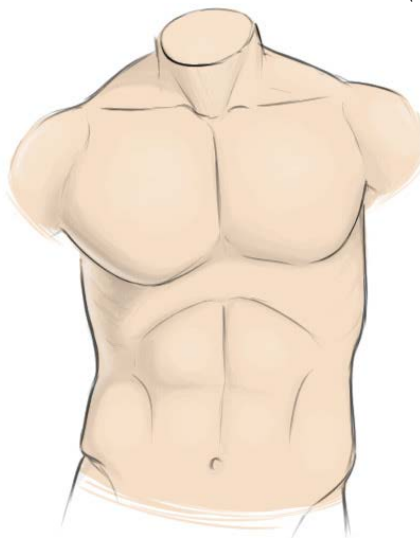

Задание 5 (3 балла)

1. Как называется нарушение ритма сердца, изображенное на ЭКГ ниже? Назовите устройство, используемое для возвращения такого сердца к нормальному ритму. *(0,5 балла)*



2. На рисунке ниже двумя окружностями обозначьте оптимальное расположение электродов устройства перед его применением. Поясните, почему такое положение вы считаете оптимальным? (1 балл)



3. Возможно, в художественных фильмах вы видели применение этого устройства при асистолии. Почему на самом деле применение устройства при асистолии не целесообразно? (1 балл)

4. Для чего перед использованием устройства его электроды сначала прикладывают друг к другу, растирают, и только затем прикладывают к пациенту? (Помните, что в художественных фильмах одно важное действие при этом часто пропускают) *(0,5 балла)*
